GETTEC
Groupe d'Etude des Tumeurs Tête Et Cou

OSTEORADIONECROSE MANDIBULAIRE : microbiologie clinique et conséquences thérapeutiques

Jeudi 13 décembre 2018

Docteur Bertrand Gachot
Infectiologue
Département de Réanimation, Soins Continus Médico-Chirurgicaux et Pathologie Infectieuse

GUSTAVE ROUSSY
CANCER CAMPUS GRAND PARIS

Absence de lien ou conflit d'intérêt en relation avec mon intervention

VIEWPOINT

Physicians, Industry Payments for Food and Beverages, and Drug Prescribing

Robert Steinbrook, MD
Department of Internal Medicine, Yale School of Medicine, New Haven, Connecticut.

EDITORIAL

Reconsidering Physician-Pharmaceutical Industry Relationships

Colette DeJong, BA; R. Adams Dudley, MD, MBA

VIEWPOINT

Conflict of Interest Why Does It Matter?

Harvey V. Fineberg, MD, PhD
Gordon and Betty Moore Foundation, Palo Alto, California.

VIEWPOINT

Payments to Physicians
Does the Amount of Money Make a Difference?

Bernard Lo, MD
Greenwall Foundation, New York, New York.

Deborah Grady, MD, MPH
University of California, San Francisco.

JAMA May 2, 2017 Volume 317, Number 17 1717

Ostéoradionécrose, ostéochimionécrose et ostéomyélite

Données histologiques comparatives

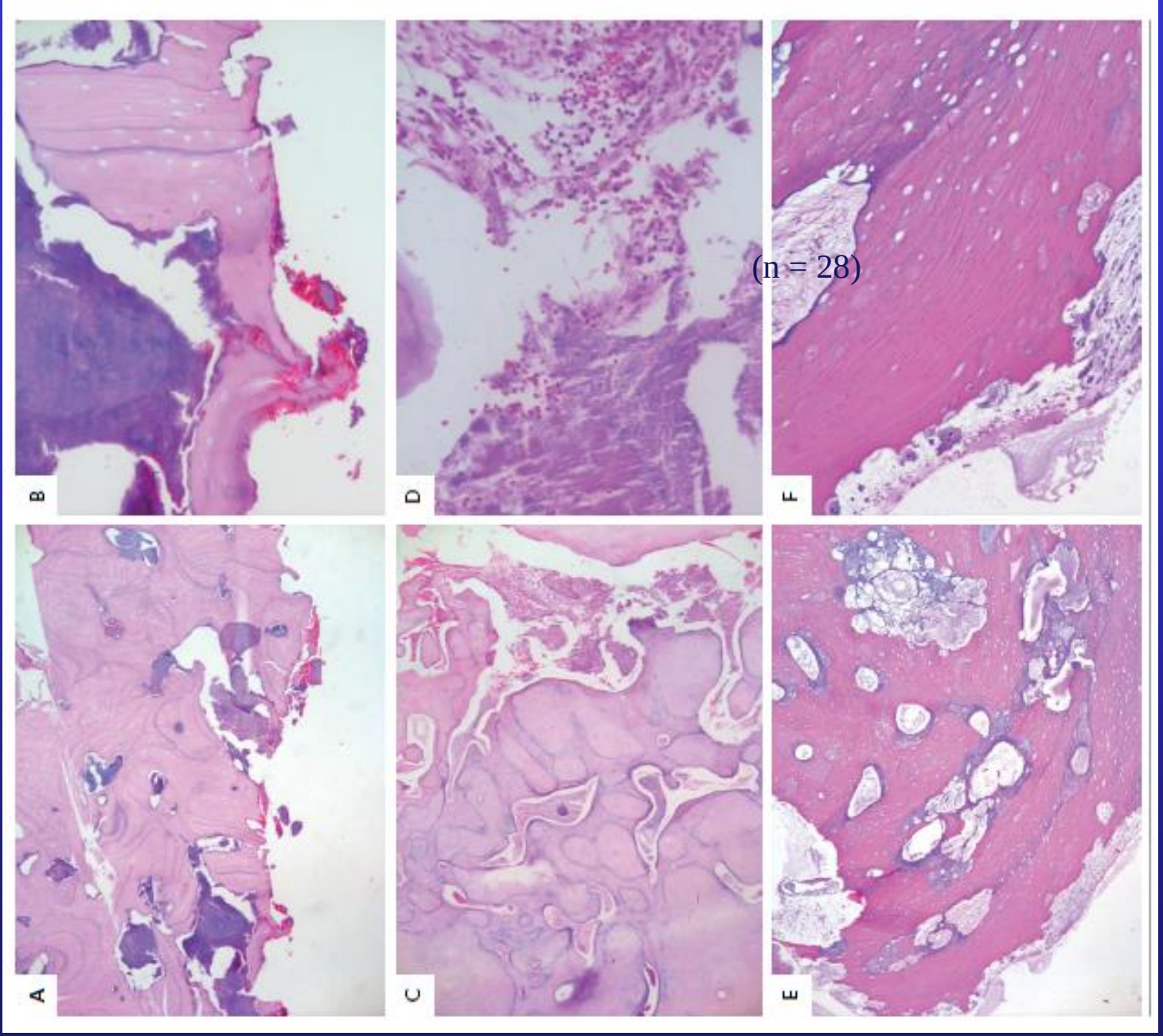

(n = 28)

OCN OM ORN

De Antoni, *Braz Oral Res* 2018

Table 2. Presence of reactive bone, bacteria, *Actinomyces*, and osteoclasts for each diagnosis: averages for the examiners.

	Osteomyelitis (n = 28)	MRONJ (n = 76)	ORN (n = 6)
No inflammation	8.9%	6.6%	50.0%
Reactive bone	30.0%	36.8%	25.0%
Bacteria	84.0%	93.4%	83.0%
Actinomyces	73.0%	90.8%	66.6%
Osteoclasts	12.5%	21.7%	0.0%

MRONJ, medication-related osteonecrosis of the jaw; ORN, osteoradionecrosis.

Shuster, *Int J Oral Maxillofac Surg* 2018 (in press)

Ostéoradionécrose mandibulaire : microbiologie

- La colonisation / infection de l'os radionécrosé est constante
- La fistule (cutanée et/ou muqueuse) signe l'infection chronique
- Peu de données dans la littérature
  - Données anciennes suggérant l'absence de contamination de l'os profond (Marx, *J Oral Maxillofac Surg* 1983)
  - Intérêt des techniques moléculaires

L'OS RADIONECROSÉ HÉBERGE UNE FLORE POLYMORPHE AVANT TOUT ANAÉROBIE

(Støre G et coll, *Int J Oral Maxillofac Surg* 2005)

Table 3. Bacteria detected in bone marrow samples from osteoradionecrosis by DNA–DNA hybridization

	Sample												
Bacterium	1	2	3	4	5	6	7	8	9	10	11	12	Total
Actinobacillus actinomycetemcomitans	×		×				×		×		×		5
Actinomyces gerencseriae	×	×			×		×				×		5
Actinomyces israelii	×	×	×	×	×	×	×		×	×		×	10
Actinomyces viscosus	×	×				×	×	×				×	6
Bacteroides forsythus							×		×	×	×		4
Campylobacter rectus	×	×	×	×	×	×	×		×	×	×		10
Eikenella corrodens	×	×	×	×	×		×	×	×	×			9
Eubacterium saburreum		×							×		×		3
Fusobacterium nucleatum subspecies *vincentii*							×		×	×	×		4
Fusobacterium nucleatum subspecies *nucleatum*	×				×	×	×		×				5
Fusobacterium nucleatum subspecies *polymorphum*	×	×	×	×	×	×	×	×	×	×	×	×	12
Peptostreptococcus micros		×	×	×							×		4
Porphyromonas endodontalis	×	×	×	×	×	×	×	×	×	×	×	×	12
Porphyromonas gingivalis	×	×	×	×	×	×	×	×	×	×	×		11
Prevotella intermedia	×		×		×		×		×	×	×	×	8
Prevotella melaninogenica	×	×	×	×	×	×	×	×	×	×	×		11
Prevotella nigrescens											×	×	2
Streptococcus intermedius	×		×	×	×		×	×	×	×	×	×	10
Treponema denticola		×									×	×	3
Treponema socranskii subspecies *socranskii*				×									1
Total	13	12	11	10	11	8	15	7	14	11	15	8	135

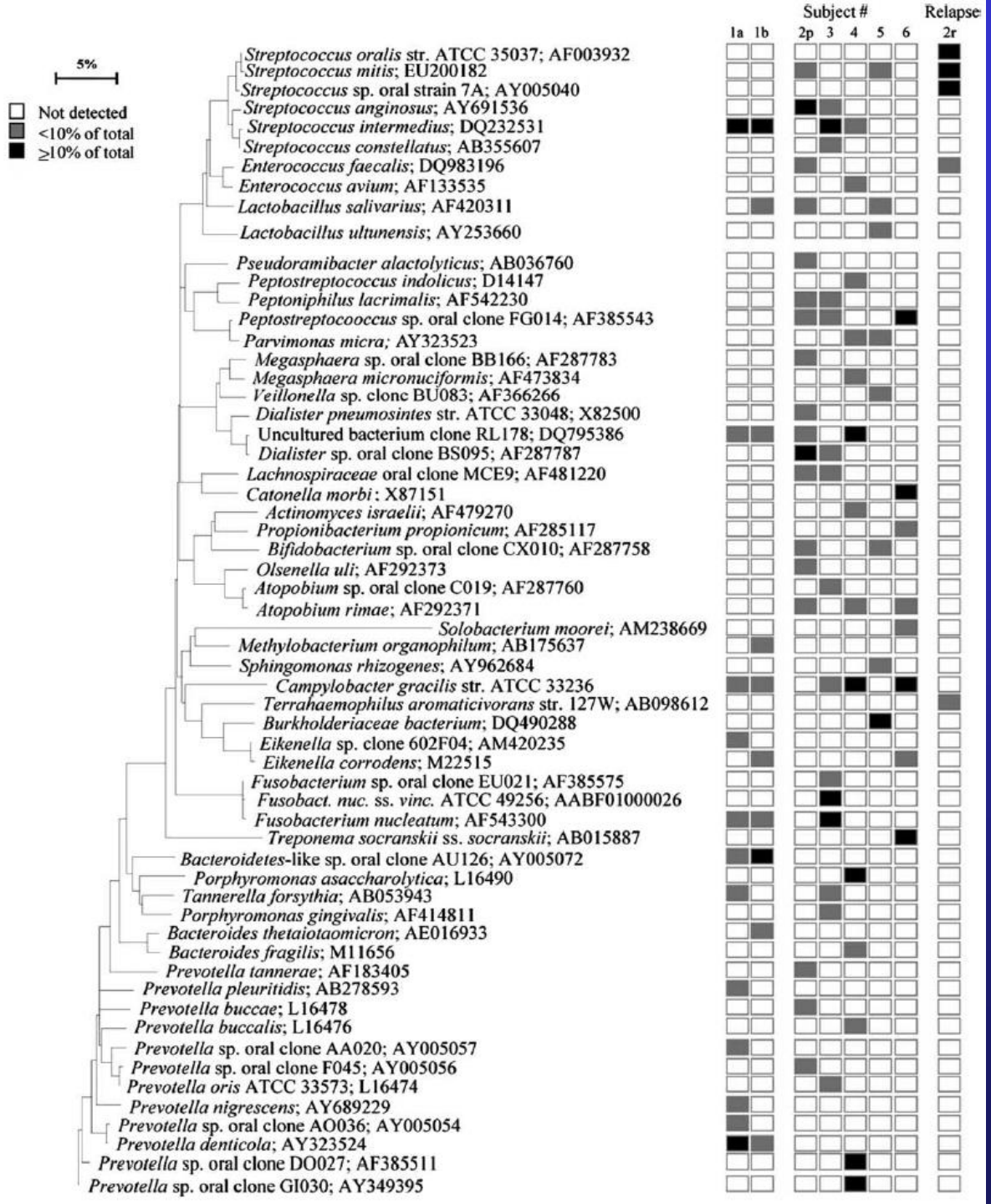

Aas et al. *J Oral Microbiol* 2010

- 6 résections mandibulaires pour ORN
- Polymorphisme+++
- 59 espèces prédominantes, dont 27 % non cultivables
- Espèces dominantes : **streptocoques de l'ancien groupe « *milleri* »,** *Peptostreptococcus, Fusobacterium, Prevotella, Campylobacter gracilis*.

VALEUR PRONOSTIQUE PÉJORATIVE DE LA PRÉSENCE D'*ACTINOMYCES*

(Hansen T et al, *Int J Oral Maxillofac Surg* 2006)

Table 2. Association between *Actinomyces* and outcome in 25 IORN cases of the mandible

	Actinomyces		
	Present	Absent	Total
Outcome			
Treatment* success	4	8	12
Treatment failure	12	1	13
Total	16(75%)	9(12%)	25

Fisher's exact test was used to calculate the *P*-value (two-sided); $P = 0.004$.

*chirurgie limitée + 3 jours d'amox-clavu ou clinda

Le stade évolutif de l'atteinte osseuse influence la flore microbienne présente dans la mandibule (Goda A et al., *CMI* 2014)

16 pts dont 8 ostéites (*4 primitives et 4 secondaires suppurées*), 5 ostéochimionécroses sous biphosphonates et **3 ORN**

TABLE I. Classification of bone specimens on the basis of diseased site condition

Clinical stage	Sequestration	Bone exposure	Sample IDs
Stage I Inflamed or sclerosing bone without exposure	No	No	P1, P10, P21, P22, S8, S11, S12
Stage II Sequestrum covered with mucous membrane	Yes	No	S9, B14, B15, B18
Stage III Exposed sequestrum	Yes	Yes	B17, B19, O2, O6, O13

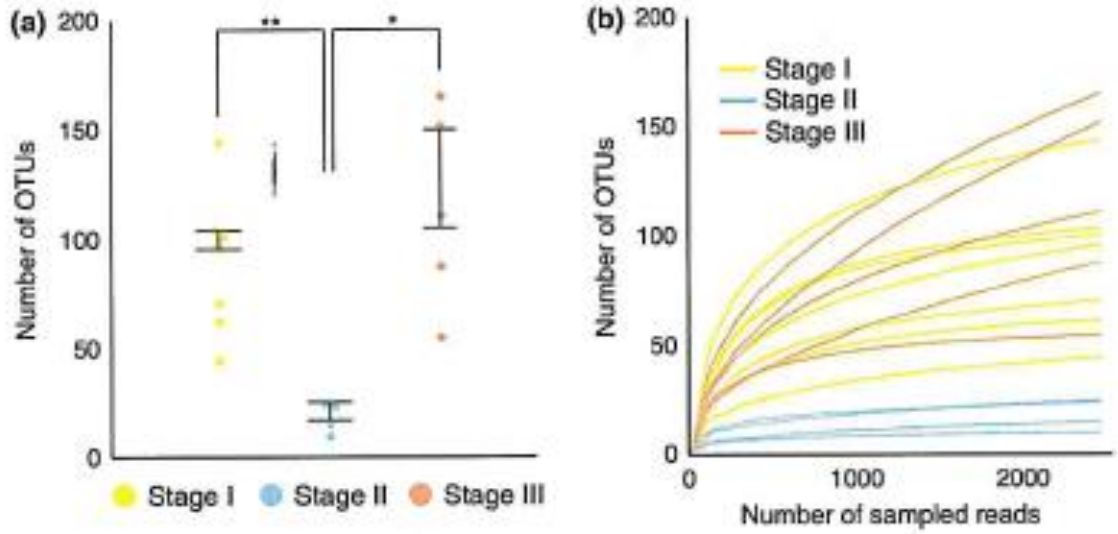

FIG. 2. Comparison of species diversity between clinical stages. The observed number of operational taxonomic units (OTUs) (an estimator of richness) in each sample was plotted with respect to clinical stage (a; *p <0.05, **p <0.01, Mann–Whitney *U*-test; error bars indicate 95% CIs). Rarefaction curves are shown for each sample (b).

→ Diversité bactérienne très diminuée dans le stade II (séquestre sans exposition osseuse)

Goda, *CMI* 2014

Surabondance de certaines espèces dans le stade II : *Fusobacterium*, *Tannerella forsythia*



Goda, *CMI* 2014

Microbiologie de l'ORN mandibulaire : l'expérience de Gustave Roussy

- Prélèvements toujours polymorphes (importance de la prise en compte de l'examen direct)
- Difficulté d'obtention de prélèvements osseux profonds non contaminés par la flore bucco-dentaire
- Constance de la flore anaérobie
- Fréquence de la présence de streptocoques virulents (ex groupe *milleri* : *Streptococcus intermedius*, *S. constellatus*, *S. anginosus*)
- Fréquence des entérobactéries résistantes chez des patients ayant souvent reçu de multiples traitements antibiotiques
- Plus rarement : *Pseudomonas*, staphylocoque doré

L'EXTRÊME POLYMORPHISME DES PRÉLÈVEMENTS NE PERMET PAS LA RÉALISATION D'ANTIBIOGRAMMES SUR L'ENSEMBLES DES SOUCHES PRÉSENTES

Echantillon	Analyse	Quantité-Qu...	Résultat	ABG	Com...	Val.
Microbiologie prélèvement du 05/08/2014 (09h30)				(# 142170232)		
CERVICOFACIAL Mandibule Gauc...		Tres nombreux	Escherichia coli	antibiogramme	bLSE	ECY
		Assez nombreux	Proteus vulga...	antibiogramme		ECY
		Tres nombreux	Enterococcus...	antibiogramme		ECY
		Quelques; Rares	Candida albic...			ECY
		Assez nombreux	Escherichia coli	antibiogramme	bLSE	ECY
		Tres nombreux	Flore anaérobie			ECY
	Polynucléaires	Rares ;				ECY
	Coloration de Gram	Tres nombreux	Flore polymor...			ECY
				validé par CHACHAT...		

TRAITEMENT ANTI-INFECTIEUX UTILISÉ DANS LES ETUDES « PIVOT »

(Delanian & Lefaix *Br J Radiol* 2002; Delanian et al., *JCO* 2003; Delanian & Lefaix *Radiother Oncol* 2004; Delanian et al. *Int J Radiation Oncol Biol Phys* 2010; Robard et al. *Eur Ann ORL, Head & Neck Diseases* 2014)

ciprofloxacine 1 g/j;

+ amoxicilline+clavulanate 2 g/j;

+ fluconazole 50 mg/j

Durée 2 à 6 semaines

Stratégie thérapeutique à Gustave Roussy: protocole PENTOCLO modifié (I)

1ère phase (1 mois) :

- antibiothérapie ciblée, sur la base d'un prélèvement profond (curetage sous AG; séquestrectomie au fauteuil) :
  - Prenant toujours en compte anaérobies et streptocoques;
  - Privilégiant les molécules à bonne diffusion osseuse
  - À posologie adaptée (type « ostéite »), conformément aux recommandations de la SPILF (± dosages sanguins)
- Pas de corticoïdes
- Pas d'antifongique même en cas de mise en évidence de levures sur le prélèvement

Stratégie thérapeutique à Gustave Roussy: protocole PENTOCLO modifié (II)

2ème phase (jusqu'à guérison ou stabilisation) :

- Clodronate (1600 mg x 1, 5j/7)+ tocophérol (500 mg x 2)+ pentoxifylline (400 mg x 2)
- *Pas de corticothérapie*
- *Pas d'antibiothérapie non ciblée intermittente*
- *Pas de traitement antifongique*
- Bains de bouche chlorhexidine + bicarbonate de Na à 14‰
- Détersion locale en consultation d'odontologie
- Traitement initié après 15 jours de traitement antibiotique ciblé
- Suivi clinique, biologique (1er mois), panoramique, denta-scanner; PET-scan?

TRAITEMENT ANTIBIOTIQUE ET ORN : points en suspens

- Faut-il toujours prendre en compte les *Actinomyces*?
- Durée du traitement > 4 semaines ?

Résultats préliminaires
(étude prospective en cours)

Perronnet et coll. 2014

Critères de guérison à un an

- Guérison : disparition des douleurs, épithélialisation et évolution radiographique favorable.
- Stabilité : idem, mais épithélialisation incomplète.
- Échec : persistance de douleurs et/ou pas d'épithélialisation et/ou augmentation des images radiologiques.

Résultats	Nombres	%
Positifs	12	38 %
Stables	9	28 %
Négatifs	10	31 %
Mixte	1	3 %
Total	32	100 %

66%

PLACE DE L'OXYGENOTHERAPIE HYPERBARE?

- Effet bénéfique rapporté sur les signes cardinaux de l'inflammation (douleur, érythème, œdème)
- Etude randomisée en double aveugle dans l'ORN mandibulaire (Annane, *JCO* 2004)
  - 30 séances d'OHB (2,4 atm – 90') préopératoires puis 10 séances postopératoires; arrêt de l'étude à l'issue de la 2e analyse intermédiaire; 68 patients
  - Guérison à 1 an : 32 % groupe placebo vs 19% groupe OHB (NS); pas d'effet antalgique significatif
- Méta-analyse à partir de 14 études (Bennett, *Cochrane Database Syst Rev* 2016) : effet bénéfique significatif en curatif et en préventif après extraction dentaire en zone irradiée
- Etude randomisée en cours (Shaw, *Trials* 2018)

POUR EN SAVOIR PLUS…

- Kolokythas A, et al. Management of osteoradionecrosis of the jaws with pentoxifylline-tocopherol: asystematic review of the literature and meta-analysis. *Int J Oral Maxillofac Surg*. 2018 Sep 8. pii: S0901-5027(18)30324-2. [Epub ahead of print]
- Villa A, Akintoye SO. Dental Management of Patients Who Have Undergone Oral Cancer Therapy. *Dent Clin North Am.* 2018;62:131-142.
- Raggio BS, Winters R. Modern management of osteoradionecrosis. *Curr Opin Otolaryngol Head Neck Surg*. 2018;26:254-259.

Théodore Rombouts (1597-1637) – *Chez l'arracheur de dents*
Huile sur toile - Musée des Beaux Arts, Gand